


# Patología Revista Latinoamericana

*Ahora permite obtener puntos con valor curricular*

**Volumen 64, Año 2026**  
**Publicación continua**



Sociedad Latinoamericana de Patología, Asociación Mexicana de Patólogos,  
Consejo Mexicano de Médicos Anatomopatólogos

# Patología Revista Latinoamericana

Publicación continua

---

Si desea suscribirse a la revista

## Suscripción Anual

**En México:** MXP \$ 600.00 (Seiscientos pesos mexicanos),  
**En otros países:** USD \$ 70.00 (Dólares estadounidenses)

## Formas de pago:

### Depósito Bancario



Cta. No. 6196836, Sucursal  
233

### Transferencia Bancaria



CLABE 002180023361968362

### Pago en Línea

a través de nuestra página de Internet

<http://revistapatologia.com>



## Pagos con Cheque

Si su pago es con cheque, favor de enviarlo a nombre de **Editores Latinoamericanos de Patología A.C.**  
Favor de remitir copia del depósito a los correos: [patrevlat@gmail.com](mailto:patrevlat@gmail.com) o [mail@revistapatologia.com](mailto:mail@revistapatologia.com).

Incluya además los siguientes datos: Nombre, calle y número, colonia, ciudad, estado/provincia, país, código postal, e-mail, teléfono y especialidad médica.

## Llámenos

A los Teléfonos (55) **5211-4339** o al (55) **5286-1646**

**Patología**  
**Revista Latinoamericana**

[www.revistapatologia.com](http://www.revistapatologia.com)

Editores Latinoamericanos de Patología A.C.

Hamburgo No. 306-A

Col. Juárez, C.P. 06600

Ciudad de México, México

# Patología Revista Latinoamericana

Volumen 64, Año 2026  
Publicación continua

**EDITOR:** Mario Magaña

**COEDITORES:** Guillermo Castellanos, Mario Cervantes, Rosa Angélica Carranza Muleiro

**EDITORES EMÉRITOS:** Luis Benítez Bribiesca, Eduardo López Corella, Arturo Ángeles Ángeles,  
Pedro Francisco Valencia Mayoral, Alicia Rodríguez Velazco

**EDITORES EX OFFICIO:** Jazmin De Anda González, Oralia Barboza Quintana, Juan Carlos Roa

## EDITORES ASOCIADOS

---

Isabel Alvarado, José  
de Jesús Curiel Valdés,  
Carlos Ortiz Hidalgo,

Irene Rivera Salgado,  
Jorge Oscar Zárate

## CONSEJO EDITORIAL

---

Elsa Acosta Jiménez  
Julián Jorge Arista Nasr  
Gerardo Aristi  
Rocío Lorena Arreola Rosales  
Roberto Barrios  
Enrique Blanco Lemus  
Ana María Cano Valdéz  
Ana Lilia Cedeño  
Laura Gabriela Chávez Macías  
Leonora Chávez Mercado  
Jorge Fernández Díez  
César Flores  
Armando Gamboa Domínguez  
Guillermo Ramón García  
Carmen Lome

Alejandra Mantilla  
Alejandro Mohar  
Luis Muñoz  
Mario Murguía Pérez  
Jorge Pérez Espinoza  
Raúl Pichardo Bahena  
Miguel Reyes Mújica  
Thelma Rizo Pica  
Marco Antonio Rodríguez Florido  
Omar P. Sangüeza  
Héctor Santiago Payán  
Martha Tena Suck  
Norma Ofelia Uribe  
Guillermo Valero Elizondo

**Integrada en el Index  
Medicus Latinoamericano  
y en LILACS**

Todas las solicitudes y comunicados relacionadas con la Revista deben dirigirse a:

Dr. Mario Magaña  
Hamburgo número 306-A, Col. Juárez,  
Del. Cuauhtémoc, C.P. 06600, Ciudad de México, México  
Tel. +52 (55) 55 78 07 58  
E-mail: editor.patologialatinoamericana@gmail.com

Publicación realizada, comercializada y distribuida por **Edición y Farmacia SA de CV** (Nieto Editores®). Av. del Ejido 3, Xocotitlán, Texcoco 56236, Estado de México. E-mail: articulos@nietoeditores.com.mx

# Patología Revista Latinoamericana

## CONTENIDO/CONTENT

### Volumen 64, enero-diciembre 2026

#### **Intercambio de Opiniones: Fibrohistiocito | INTERCAMBIO DE OPINIONES**

#### **Exchange of Opinions: Fibrohistiocyte | EXCHANGE OF OPINIONS**

*Guillermo Valero, Julián Arista Nasr, Guillermo Castellanos, Carlos Ortiz Hidalgo, José de Jesús Curiel Valdés, Mario Cervantes, Luis Muñoz, Mario Magaña*

#### **Angioleiomioma cavernoso en la escápula: reporte de un caso y revisión de la bibliografía | CASO CLÍNICO-PATOLÓGICO**

#### **Scapula cavernous angioleiomyoma: a case report and literature review | CLINICAL-PATHOLOGICAL CASE**

*Nicole Dimas Vásquez, Montserrat Chao Crecente, Ignacio Pagnon, María Gómez Márquez, Adrián Nogales Moro, Gonzalo García de Casasola*

#### **Tumor maligno de la vaina del nervio periférico con diferenciación rabdiomioblástica (tumor tritón maligno): reporte de un caso | CASO CLÍNICO-PATOLÓGICO**

#### **Malignant peripheral nerve sheath tumor with rhabdiomyoblastic differentiation (malignant triton tumor): A case report | CLINICAL-PATHOLOGICAL CASE**

*Ana Paola Santos Pérez, Ileana Valdez Gutiérrez, Huanni Vargas Osoria, Rafael Estévez Castro*

#### **¿Simbiosis o sustitución? El renacimiento del patólogo frente al mito de la inteligencia artificial resolutive | CARTA AL EDITOR**

#### **Symbiosis or replacement? The rebirth of the pathologist in the face of the myth of decisive artificial intelligence | LETTER TO THE EDITOR**

*Mario Murguía Pérez, MD, MSc, PgCert, Eduardo Agustín Godínez, MD, MSc*

<https://doi.org/10.24245/patrl.v64id.10979>

## Intercambio de Opiniones: Fibrohistiocito

### Exchange of Opinions: Fibrohistiocyte.

Guillermo Valero, Julián Arista Nasr, Guillermo Castellanos, Carlos Ortiz Hidalgo, José de Jesús Curiel Valdés, Mario Cervantes, Luis Muñoz, Mario Magaña\*

#### Ante las preguntas:

1. ¿Qué opina usted del término "fibrohistiocito"?
2. ¿Cuál es su concepto sobre este término?
3. ¿Usa o emplea usted en su práctica profesional el término "fibrohistiocito" y en qué circunstancias?

Un grupo de patólogos, miembros del Comité Editorial, amablemente han enviado sus respuestas, mismas que se reproducen en el orden cronológico de su envío.

#### Before the questions:

1. What is your opinion about the term "fibrohistiocyte"?
2. Which is your concept about this term?
3. Do you use the term "fibrohistiocyte" in your professional practice, and if so, in which conditions?

A group of members of the Editorial Board kindly share their opinions with the readers.

#### Co-autor 1

1. El término es un concepto que abarca una lesión compuesta de histiocitos y fibrosis o fibroblastos.
2. Considero que el término tuvo mayor aplicación hace varios años, cuando los diagnósticos histopatológicos se basaban fundamentalmente en la morfología y servía para distinguir unas lesiones de otras,

\*Editor en jefe de Patología Revista Latinoamericana.

Recibido: enero 2026

Aceptado: enero 2026

#### Correspondencia

Mario Magaña  
mariomg@dermaypatologia.com

Este artículo debe citarse como: Valero G, Arista-Nasr J, Castellanos G, Ortiz-Hidalgo C, Curiel-Valdés JJ, Cervantes M, Muñoz L, Magaña M. Intercambio de opiniones. Fibrohistiocito. Rev Latinoam 2026; 64: e10979.

y presumiblemente orientar hacia la conducta biológica. Al paso del tiempo se fue haciendo evidente que el componente "histiocítico" no necesariamente correspondía a esos macrófagos como tal; aunque parece que en muchos casos no se identifica claramente el origen de ese componente y probablemente sea una célula mesenquimatosa inmadura.

3. En mi práctica casi no tuve casos de ese tipo de lesiones y por lo tanto no usaba ese término.

Mi opinión es que si no se cuenta con recursos para hacer un diagnóstico preciso de la histogénesis y a falta de un nombre más apropiado, se puede seguir usando el término, tal vez agregándole "de tipo" o "de aspecto"; ejemplo: tumor o lesión de tipo "fibro-histiocítico" o tumor o lesión de aspecto "fibro-histiocítico"; y siempre que se pueda tratar de mencionar si se espera un comportamiento benigno o maligno.

*Dr. Guillermo Valero*

#### Co-autor 2

Durante años tumor fibrohistiocítico lo usé como un término diagnóstico. Sin embargo, hoy en día, el término fibrohistiocítico se usa principalmente como un término descriptivo y no como un término diagnóstico, para indicar una lesión con mezcla de células fusiformes y células histiocitoides o con aspecto histiocitoide. Sin embargo y para facilitar la comunicación con el clínico tratante este término se puede usar en algunos tumores como el dermatofibroma (fibrohistiocitoma benigno) o el dermatofibrosarcoma protuberans. El antes llamado fibrohistiocitoma maligno, hoy se denomina sarcoma pleomórfico indiferenciado, y no debe incluirse entre los "fibrohistiocitomas".

*Dr. Julián Arista Nasr*

#### Co-autor 3

¿Qué opina usted del término "fibro-histiocito"?

El término "fibrohistiocito" actualmente está considerado como impreciso y en desuso, pues no es histogenéticamente adecuado; está demostrado que las así llamadas neoplasias "fibrohistiocíticas" en realidad tienen origen fibroblástico o miofibroblástico.

¿Cuál es su concepto sobre ese término?

El concepto del "fibrohistiocito" se originó en las observaciones de Ozzello, Stout y Murray publicadas en 1963, al estudiar cultivos celulares de tumores de tejidos blandos (TB) con patrones de crecimiento en "rehilete" (storiform) y proporciones diversas de células fusiformes y gigantes pleomórficas, las cuales mostraban movimientos ameboides además de capacidades fagocíticas semejantes a los histiocitos; eventualmente en los cultivos, dichas células adquirirían fenotipo fusiforme semejante a fibroblastos, de lo que se postuló que estas neoplasias de TB se originaban de histiocitos con capacidad de transformarse en fibroblastos; de aquí la noción del así llamado "fibroblasto facultativo". Posteriormente en 1964 se propuso el término "histiocitoma fibroso maligno" (HFM) por O'Brien y Stout para referirse a neoplasias con estas características morfológicas. Durante la década de 1980 algunos autores empezaron a cuestionar si el HFM era una entidad clínico-patológica específica o representaba meramente un patrón morfológico; otros postularon que el HFM debía ser un diagnóstico de exclusión. No obstante, el HFM fue el sarcoma de TB más común en adultos mayores hasta la década de 1990. Fue Fletcher en 1992 quien en un análisis morfológico, ultraestructural y por inmunohistoquímica de una serie de 159 casos de HFM, determinó que únicamente 13% pu-

dieron ser diagnosticados como HFM, además de no exhibir rasgos de verdadera diferenciación monocítica/macrofágica; el 87% restante mostraron algún signo claro de diferenciación alterna, por lo que en realidad correspondían a subtipos pleomórficos de otros sarcomas. El autor concluye de manera contundente que “con suficiente esfuerzo, se puede identificar una línea específica de diferenciación en la mayoría de los tumores pleomórficos de TB”. Esto inició el declive del HFM (hoy conocido como sarcoma pleomórfico indiferenciado) y del “fibrohistiocito”; a partir de entonces, el concepto de diferenciación “fibrohistiocítica” se emplea como término morfológico descriptivo de diferenciación histiocítica poco definido.

A pesar de lo anterior, la actual versión en línea del fascículo de la OMS sobre neoplasias de tejidos blandos y hueso (5ª. Ed.) contiene el capítulo de los así llamados “tumores fibrohistiocíticos” que incluyen, entre otros, al histiocitoma fibroso profundo y al tumor fibrohistiocítico plexiforme. Al analizar el texto, no se hace mención alguna respecto a la discusión que hemos planteado.

¿Usa o emplea usted en su práctica profesional el término “fibro-histiocito”; y en qué circunstancias?

Ocasionalmente, con intenciones meramente descriptivas, de manera verbal y siempre haciendo referencia al contexto histórico en el que fue propuesto, además de mencionar que actualmente sabemos que es un término impreciso y en desuso.

## BIBLIOGRAFÍA

1. Erlandson RA, Antonescu CR. The rise and fall of malignant fibrous histiocytoma. *Ultrastruct Pathol.* 2004 Sep-Dec;28(5-6):283-9. doi: 10.1080/019131290882150. Erratum in: *Ultrastruct Pathol.* 2005 Mar-Apr;29(2):157. PMID: 15764577.
2. Ozzello L, Stout AP, Murray MR. Cultural characteristics of malignant histiocytomas and fibrous xanthomas. *Cancer* 1963; 16: 331-44. doi: 10.1002/1097\_0142(196303)16:3<331::aid-cnrcr2820160307>3.0.co;2-f.
3. Fletcher CD. Pleomorphic malignant fibrous histiocytoma: fact or fiction? A critical reappraisal based on 159 tumors diagnosed as pleomorphic sarcoma. *Am J Surg Pathol.* 1992 Mar;16(3):213-28. PMID: 1317996.
4. WHO Classification of Tumours Editorial Board. Soft tissue and bone tumours [Internet]. Lyon (France): International Agency for Research on Cancer; 2020 [cited 2026-01-16]. (WHO classification of tumours series, 5th ed.; vol. 3). <https://tumourclassification.iarc.who.int/chapters/33>.
5. P. Meister. Malignant Fibrous Histiocytoma: A “Fibrohistiocytic” or Primitive, Fibroblastic Sarcoma. *Curr Top Pathol* 1995; 89. Schmidt. Springer-Verlag Berlin Heidelberg 1995.
6. Luzar B, Calonje E. Cutaneous fibrohistiocytic tumours - an update. *Histopathology.* 2010; 56 (1): 148-65. doi: 10.1111/j.1365-2559.2009.03447.x.
7. Hornick JL. Cutaneous soft tissue tumors: how do we make sense of fibrous and “fibrohistiocytic” tumors with confusing names and similar appearances? *Mod Pathol* 2020; 33 (Suppl 1): 56-65. doi: 10.1038/s41379-019-0388-4.
8. Enzinger & Weiss's Soft Tissue Tumors. Chpt. 12. Benign Fibrohistiocytic tumors. Mosby-Elsevier 5 th. Ed. 2008; page: 331. ISBN: 9780323046282

*Dr. Guillermo Castellanos.*

*Laboratorio de Anatomía Patológica. Hospital de Especialidades, CMNSXXI, IMSS. CDMX  
Facultad de Medicina, UNAM. CDMX.*

## Co-autor 4

El término “fibrohistiocítico”, aunque todavía aparece en algunas publicaciones y en informes histopatológicos, genera confusión, ya que hoy se considera impreciso y desactualizado.

Este concepto surgió a partir de la similitud morfológica observada en ciertas neoplasias, y no de un origen celular demostrado. Histológicamente, con tinción de hematoxilina y eosina, algunos tumores muestran una aparente combinación de características citomorfológicas de fibroblastos y de histiocitos (término que en este último es impreciso y debería llamarse macrófagos). De esta observación deriva la denominación “fibrohistiocítico”. Sin embargo, dicha interpretación se basa únicamente en patrones morfológicos y no en evidencia de diferenciación celular real.



Los tumores tradicionalmente denominados “fibrohistiocíticos” no derivan ni de histiocitos ni posiblemente tampoco de fibroblastos, sino que corresponden a neoplasias de células mesenquimatosas indiferenciadas. Por ello, este término no define adecuadamente el origen celular ni aporta precisión diagnóstica.

De acuerdo con los consensos actuales, se recomienda el uso de diagnósticos más específicos, tales como dermatofibroma, fibroxantoma atípico o sarcoma pleomórfico indiferenciado. Este último término sustituye al previamente denominado histiocitoma fibroso maligno, reflejando mejor su naturaleza biológica.

El uso del término “fibrohistiocítico” puede considerarse útil únicamente desde un punto de vista histórico, para entender la evolución de la clasificación de estas neoplasias, pero no es recomendable como diagnóstico definitivo. Si aparece en un informe de patología con diagnóstico “fibrohistiocitoma”, es aconsejable aclarar su significado en un comentario y correlacionarlo con los hallazgos de inmunohistoquímica y, cuando sea pertinente, con estudios moleculares.

La OMS (2022) señala que: “El grupo históricamente denominado tumores fibrohistiocíticos no representa una verdadera línea de diferenciación celular. La inmunohistoquímica y la genética molecular no apoyan una diferenciación histiocítica auténtica”. En este sentido, dichos tumores representan un patrón morfológico compartido, más que una estirpe celular definida, y el uso del término puede inducir a errores clínicos y terapéuticos.

En resumen, como lo señala C. D. M. Fletcher: “El término “fibrohistiocítico” debe considerarse un descriptor histórico, no una entidad diagnóstica. No define un origen celular real, no es reproducible con las técnicas diagnósticas modernas, agrupa tumores biológicamente distintos y puede conducir a decisiones terapéuticas inapropiadas.

## BIBLIOGRAFÍA

1. Fletcher CD. The evolving classification of soft tissue tumours: an update based on the new WHO classification. *Histopathology*. 2006 Jan;48(1): 3-12.

*Dr. Carlos Ortiz-Hidalgo.*

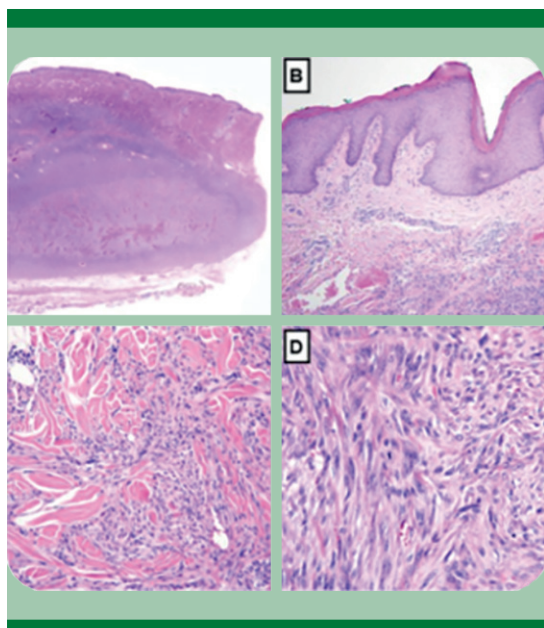
## Co-autor 5

*El término fibrohistiocítico en Patología: una reflexión conceptual desde la práctica diaria*

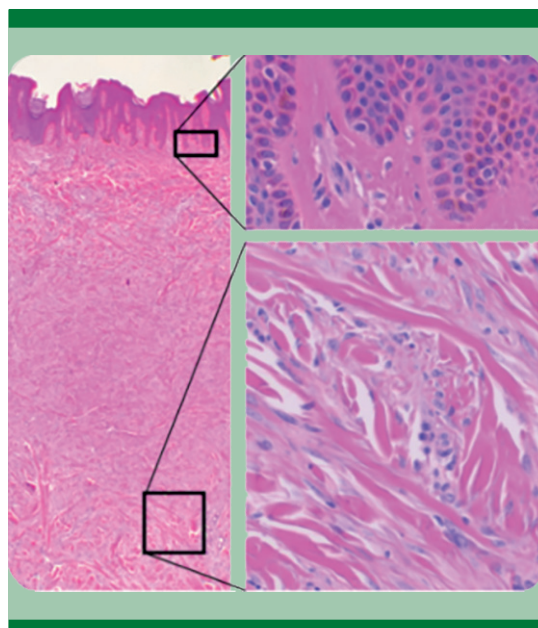
En la Patología quirúrgica contemporánea, el término fibrohistiocítico continúa utilizándose con relativa frecuencia como una categoría descriptiva para un grupo heterogéneo de lesiones mesenquimales que comparten características morfológicas de diferenciación fibroblástica y rasgos histiocitarios. Su empleo, sin embargo, sigue generando ambigüedades diagnósticas y conceptuales que merecen una reflexión crítica, particularmente en el contexto de la práctica patológica latinoamericana, donde los recursos diagnósticos pueden ser variables.

Desde un punto de vista histórico, la denominación de tumores fibrohistiocíticos surgió a partir de la observación de lesiones constituidas por células fusiformes y pleomórficas, frecuentemente organizadas en patrón estoriforme. Con el avance de la inmunohistoquímica y la patología molecular, se ha demostrado que muchas de estas neoplasias no corresponden a un linaje histiocitario verdadero, lo que ha motivado una reclasificación conceptual de este grupo.

En la práctica diagnóstica actual, el término fibrohistiocítico debe entenderse como una designación descriptiva y provisional, más que como una entidad diagnóstica definitiva. Su uso refleja con frecuencia la ausencia de diferenciación mesenquimal específica tras una evaluación inmunohistoquímica inicial.



**Figura 1.** Tumor fibrohistiocítico – histología H&E. Las imágenes muestran proliferación de células fusiformes y poligonales con citoplasma eosinófilo, dispuestas en patrón variable. Representa el espectro morfológico general de las lesiones fibrohistiocíticas.



**Figura 2.** Fibrohistiocitoma benigno (dermatofibroma). Dos imágenes centrales que evidencian una lesión bien delimitada, compuesta por células fusiformes en patrón estoriforme, con escasa atipia y bajo índice mitótico, compatible con comportamiento benigno.

Desde la perspectiva de la Patología latinoamericana, resulta fundamental promover un uso cuidadoso y contextualizado del término, enfatizando la correlación clínico-patológica y la adecuada descripción morfológica.

En conclusión, el término fibrohistiocítico representa un punto de partida en el proceso diagnóstico y no un diagnóstico final, requiriendo siempre una integración rigurosa de los hallazgos clínicos y patológicos.

*Significado diagnóstico del término fibrohistiocítico (imágenes):*

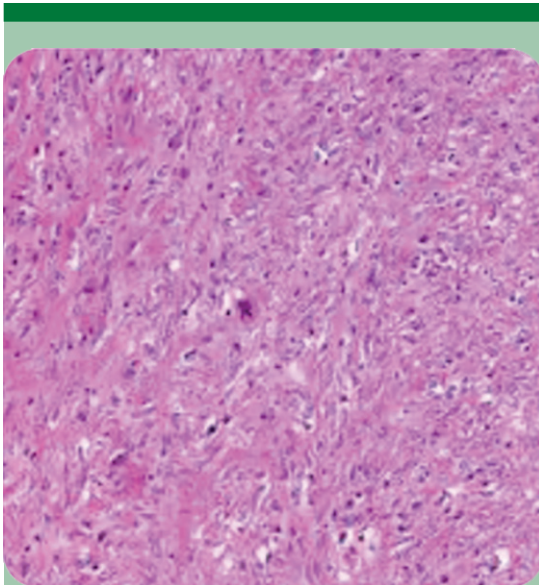
El término fibrohistiocítico en un diagnóstico histopatológico es descriptivo y no constituye un diagnóstico definitivo. Indica una proliferación celular con características fibroblásticas

e histiocitarias, cuyo significado depende del contexto clínico, morfológico e inmunohistoquímico.

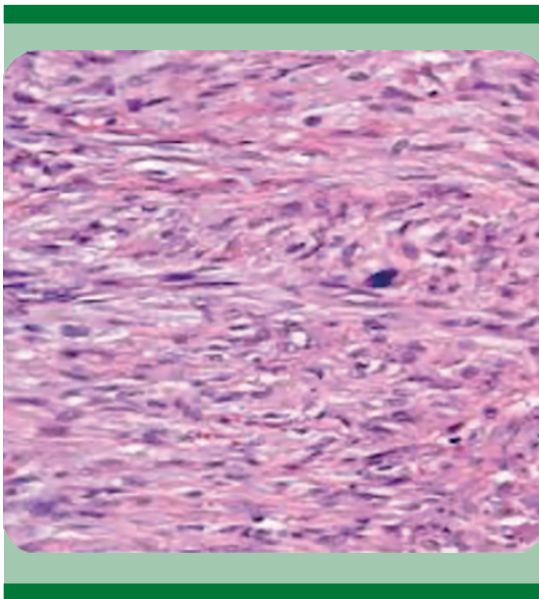
Las imágenes ilustran el espectro morfológico de las lesiones fibrohistiocíticas. Es fundamental destacar que la morfología por sí sola no establece el diagnóstico final, el cual debe integrarse con inmunohistoquímica, datos clínicos y, en casos seleccionados, estudios moleculares.

## BIBLIOGRAFÍA

1. Deyrup AT, Montgomery EA. Undifferentiated pleomorphic sarcoma: A modern perspective. *Adv Anatol Pathol* 2010; 17 (4): 247-258. <https://doi.org/10.1097/PAP.0b013e3181e7f2c1>
2. Fletcher CD. The evolving classification of soft tissue tumours: An update based on the new WHO classification. *Histopathol* 2014; 64 (1): 2-11. <https://doi.org/10.1111/his.12267>



**Figura 3.** Sarcoma pleomórfico indiferenciado (antes histiocitoma fibroso maligno). Se observa proliferación celular altamente pleomórfica, con núcleos irregulares, mitosis frecuentes y necrosis focal, correspondiente al extremo maligno del espectro fibrohistiocítico.



**Figura 4.** Patrón estoriforme. Disposición radiada de las células fusiformes en remolinos concéntricos, hallazgo clásico en lesiones fibrohistiocíticas, especialmente en dermatofibroma.

3. Fletcher CD, Bridge JA, Hogendoorn PC. Mertens F, et al WHO classification of tumours of soft tissue and bone. 4th ed. 2013. IARC Press.
4. Goldblum JR, Folpe AL, Weiss SW. Enzinger and Weiss's soft tissue tumors. 6th ed. 2014; Elsevier Saunders.
5. Weiss SW, Enzinger FM. Malignant fibrous histiocytoma: An analysis of 200 cases. Cancer 1978;41 (6): 2250-2266. [https://doi.org/10.1002/1097-0142\(197806\)41:6<2250::AID-CNCR2820410629>3.0.CO;2-8](https://doi.org/10.1002/1097-0142(197806)41:6<2250::AID-CNCR2820410629>3.0.CO;2-8)
6. WHO Classification of Tumours Editorial Board. Soft tissue and bone tumours. 5th ed. 2020 International Agency for Research on Cancer.

*Dr. José de Jesús Curiel Valdés  
Laboratorio Grupo Diagnóstico  
[josecurielvaldes@grupodiagnostico.com](mailto:josecurielvaldes@grupodiagnostico.com)  
Elaborado con apoyo de IA*

#### Co-autor 6

#### ¿Qué es un Fibrohistiocito?

El fibrohistiocito es un término usado para describir morfológicamente a una célula con una apariencia mixta entre un fibrocyto y un histiocito. Pero en realidad no existe histológicamente una célula fibrohistiocitaria.

Este concepto celular se usaba típicamente para describir a las células tumorales que caracterizan a ciertas neoplasias de la piel ya sea benignas como el dermatofibroma, lesiones de bajo grado de malignidad como el dermatofibrosarcoma protuberans y sarcomas agresivos como el fibrohistiocitoma maligno (sarcoma fibrohistiocítico).

El dermatofibroma es una entidad heterogénea con varios subtipos y tal vez la variedad celular sea la que podría ser la contraparte benigna del dermatofibrosarcoma protuberans. Ambas lesiones se originan de un fibroblasto monoclonal. El término de sarcoma fibrohistiocítico ha desaparecido de la clasificación de la Organización Mundial de la Salud y se considera más bien como un destino final de varios sarcomas con muy pobre diferenciación celular.

## BIBLIOGRAFÍA

1. Wan L, Park A, Almatroud L, Khachemoune A. Dermatofibroma: Reappraisal and Updated Review. Clin Cosmet Invest Dermatol 2025; 18: 1873-1887. <https://doi.org/10.2147/CCID.S526191>
2. Sbaraglia M, Bellan E, Dei Tos AP. The 2020 WHO Classification of Soft Tissue Tumours: news and perspectives. Pathologica 2021; 113 (2): 70-84. doi: 10.32074/1591-951X-213.
3. Thway K, Noujaim J, Jones RL, Fisher C. Dermatofibrosarcoma protuberans: pathology, genetics, and potential therapeutic strategies, Ann Diagnost Pathol 2016; 25: 64-71. <https://doi.org/10.1016/j.anndiagpath.2016.09.013>.

Mario Cervantes, MD  
Pathologist, Houston Texas, EUA.  
Office 281-618-8515  
Cell 832-638-6072

## Co-autor 7

Por muchos años se sostuvo el concepto de histogénesis para identificar el supuesto origen en una célula normal de las células neoplásicas que forman los diversos tumores humanos. Por ejemplo, se decía que las células de un lipoma provenían de los adipocitos normales. A la luz del conocimiento de las células madre, el concepto de histogénesis ha ido cayendo en desuso, porque hoy sabemos que una célula madre puede adquirir un fenotipo (forma y función) determinado a partir de las vías de señalización intracelular cuando son estimuladas por factores de crecimiento u otras moléculas que se unen a los correspondientes receptores celulares. Así, más que hablar de histogénesis hoy se prefiere hablar de fenotipo (adiposo, muscular, epitelial, melanocítico, linfohematopoyético, etc.).

### El fibrohistiocito y su uso en la anatomía patológica

De acuerdo a lo anterior, la plasticidad que le permite a ciertas células expresar un fenotipo determinado como un fenómeno incluso reversible, que depende tanto de factores externos como de la dinámica celular interna, nos hace

entender que una célula fundamental que reside en el tejido conectivo como el fibroblasto puede adquirir características que la conviertan en algún momento en un “hibrido”. Por ejemplo, puede tener un fenotipo simultáneo de fibroblasto y miocito liso, a lo que llamaremos miofibroblasto, célula que juega un papel relevante en la cicatrización y en otros procesos normales y patológicos. O puede ser el caso de un fenotipo mixto entre el fibroblasto y el histiocito, a lo que se le puede llamar fibrohistiocito. Más allá de la morfología microscópica, estos fenotipos se pueden demostrar mediante la expresión con inmunohistoquímica de diversos marcadores, el uso (cada vez más raro) de la microscopia electrónica y determinando el conjunto de genes que son expresados en su genoma. En teoría, cuando una neoplasia está formada por fibrohistiocitos la denominamos fibrohistiocitoma o histiocitoma fibroso, que en la piel constituye tumores como los histiocitomas fibrosos o dermatofibromas, entidades muy comunes y bien caracterizadas, admitidas por todos los estudiosos de esta área de la patología. Incluso en este caso hay quienes afirman que la célula que forma los fibrohistiocitomas cutáneos (dermatofibromas) es más bien un miofibroblasto.

Sin embargo, fuera de esa topografía y, especialmente, en los tejidos blandos, el diagnóstico de fibrohistiocitoma o histiocitoma fibroso (maligno) sólo se admite hoy en día como un diagnóstico por exclusión, una vez que se han descartado fehacientemente otras posibilidades. Es por eso que el diagnóstico de fibrohistiocitoma o histiocitoma fibroso se utilizaba cada vez menos fuera de la piel. En lo personal y fuera de la piel, no suelo utilizar ni el término fibrohistiocito ni su contraparte neoplásica (fibrohistiocitoma o histiocitoma fibroso), salvo que haya descartado primero otros diagnósticos diferenciales.

Dr. Luis Muñoz



**Co-autor 8**

Desde mi residencia en patología general me llamaba mucho la atención el escuchar a algunos patólogos adscritos en los Hospital del Centro Médico Nacional del IMSS, usar el término “fibro-histiocito” o “tumor fibrohistiocítico” con cierta frecuencia; y más adelante en congresos y otras reuniones muchos colegas continúan hoy en día empleando esos términos, frecuentemente sin precisar de qué célula están hablando.

Textos clásicos de histología como el Ham<sup>1</sup> dedican párrafos enteros al fibrocito, miofibroblasto y fibroblasto, y también al macrófago, pero no menciona al “fibro-histiocito”.

Libros de histología más recientes tratan sobre el fibrocito, el fibroblasto y el miofibroblasto; así como sobre el macrófago, pero no escriben línea alguna sobre el “fibro-histiocito”.<sup>2</sup>

En el texto editado por Mills,<sup>3</sup> se dedican párrafos completos al fibrocito y otros tantos la macrófago, pero no se encuentra el término “fibro-histiocito” en ninguno de sus excelentes capítulos.

Interesantemente, el término *histiocito*, fue introducido en la literatura desde el año de 1913 por Aschoff y Kiyono<sup>4</sup> para describir células fagocíticas grandes en diversos tejidos, pero sin mucho fundamento científico, pues ya dichas células: macrófagos y micrófagos (neutrófilos polimorfonucleares) habían sido descubiertas por Metchnikoff desde 1882 al insertar espinas de rosal en una estrella de mar y ver cómo estas células macrofágicas ejecutaban su función de defensa. Por ello ameritó el Premio Nobel en 1908, que compartió con Paul Erlich.<sup>5,6</sup>

Actualmente está plenamente aceptado que los fagocitos mononucleares son una familia de células que incluye células progenitoras, monocitos sanguíneos, células dendríticas y macrófagos residentes en los tejidos. Existen con cierta variación en su morfología de acuerdo con el órgano en

dónde se les observe y reaccionan con el CD68 y el CD163. No así el fibrocito o el fibroblasto.<sup>7</sup>

Estoy seguro de que actualmente todos los patólogos usamos las denominaciones fibrocito, fibroblasto y miofibroblasto con pleno conocimiento de lo que estamos hablando o tratando. En cambio la palabra *histiocito*, que literalmente significa *célula del tejido*, sería una célula ubicada en todos los tejidos del organismo y evidentemente no lo es. En realidad, por ello mismo ha dejado de ser útil y en consecuencia su uso no está justificado.

Desde el año de 1986, en un breve pero educativo y bien fundamentado artículo sobre el tema, Headington propuso dejar atrás el uso de la palabra *histiocito*, pues la denominación de macrófago cumple enteramente con las características de su morfología y sus funciones.<sup>8</sup>

Curiosamente, en su libro *Cutaneous Soft Tissue Tumors*, Requena y Kutzner dedican el primer capítulo a los Tumores Fibrohistiocíticos y presentan al lector una clasificación de ellos diseñada en tres apartados: Tumores fibrohistiocíticos benignos, de malignidad intermedia y malignos; sobre el texto estos autores señalan que “la histogénesis de la mayoría de los tumores fibrohistiocíticos es incierta y el diagnóstico histopatológico está basado en los hallazgos con hematoxilina y eosina”.<sup>9</sup>

En resumen, yo no uso estos términos porque no considero que exista fundamento científico para denominar a célula alguna como “fibro-histiocito” y tampoco para tratar sobre proliferaciones o tumores o lesiones “fibrohistiocíticas”.

**REFERENCIAS**

1. Ham AW. Histology, 7<sup>th</sup> Ed., Philadelphia: Lippincott: 1974, p 220-4 y 244.
2. Gartner LP, Hiatt J. Texto atlas de histología. 2<sup>a</sup> Ed, México: McGraw-Hill: 2002, p 110-11 y 118-9.
3. Mills SE: Histology for pathologists. 4<sup>th</sup> Ed. Philadelphia: Lippincott: 2012, p 163 y 858-60.

4. Aschoff L, Kiyono K: Zur frage der grossen Mononuklearn. Folia Haematol 1913; 15: 383-390.
5. Kaufman SH: Immunology's fundation: the 100-year anniversary of the Nobel Prize to Paul Erlich and Elie Metchnikoff. Nat Immunol 2008; 9: 705-12.
6. Edwards CR, Lipsky PE: How does Elie Metchnikoff relate to the investigator of today? Ann Rheum Dis 2025; 84: 1616-20.
7. Hume DA, Millar SM, Pettit A: Macrophage heterogeneity in the single-cell era: facts and artifacts. Blood 2023; 142: 1339-47.
8. Headington JT: The histiocyte. In memoriam. Arch Dermatol 1986; 122: 532-3.
9. Requena L, Kutzner H: Cutaneous Soft Tissue Tumors. Philadelphia: Wolters Kluwer 2015: 1-218.

*Dr. Mario Magaña.*

*Centro de Dermatología & Dermatopatología,*

*CDMX.*

*[www.dermatopatologia.mx](http://www.dermatopatologia.mx)*

<https://doi.org/10.24245/patrl.v64id.10068>

# Angioleiomioma cavernoso en la escápula: reporte de un caso y revisión de la bibliografía

## Scapula cavernous angioleiomyoma: a case report and literature review.

Nicole Dimas Vásquez, Montserrat Chao Crecente, Ignacio Pagnon, María Gómez Márquez, Adrián Nogales Moro, Gonzalo García de Casasola

### Resumen

**ANTECEDENTES:** El angioleiomioma es un tumor mesodérmico benigno. Deriva de las células musculares de los vasos sanguíneos. Se localiza principalmente en el tejido subcutáneo y aparece con una lesión nodular bien circunscrita, de crecimiento lento y a veces doloroso.

**CASO CLÍNICO:** Paciente masculino de 47 años, con una lesión en la escápula izquierda firme y dolorosa, derivado clínicamente como lipoma/angiolipoma. El estudio de inmunohistoquímica confirmó la coexistencia de células musculares lisas con positividad para actina de músculo liso, actina muscular específica, caldesmón y los endotelios vasculares son positivos para CD31.

Se estableció el diagnóstico de angioleiomioma cavernoso.

**CONCLUSIONES:** Es importante considerar este tipo de tumores en el diagnóstico diferencial de lesiones subcutáneas, tomando en cuenta los porcentajes de casos según el género y la localización. Clínicamente puede confundirse con diversas lesiones, por lo que resulta fundamental realizar un análisis histopatológico e inmunohistoquímico para establecer el diagnóstico preciso.

**PALABRAS CLAVE:** Angioleiomioma cavernoso; células musculares lisas; tejido subcutáneo; escápula; lipoma; actina; caldesmón; diagnóstico diferencial.

### Abstract

**BACKGROUND:** Angioleiomyoma is a benign mesodermal tumor. It originates from the smooth muscle cells of blood vessels. It is primarily located in the subcutaneous tissue and presents as a well-circumscribed, slow-growing, and sometimes painful nodular lesion.

**CLINICAL CASE:** A 47-year-old male patient presented with a firm and painful lesion on his left scapula, clinically diagnosed as a lipoma/angiolipoma. Immunohistochemical staining confirmed the coexistence of smooth muscle cells positive for smooth muscle actin, muscle-specific actine, and caldesmon. Vascular endothelia were positive for CD31.

A diagnosis of cavernous angioleiomyoma was established.

**CONCLUSIONS:** It is important to consider this type of tumor in the differential diagnosis of subcutaneous lesions, considering the percentages of cases according to gender and location. Clinically, it can be confused with various lesions, making histopathological and immunohistochemical analysis essential for accurate diagnosis.

**KEYWORDS:** Cavernous angioleiomyoma; Smooth muscle cells; Subcutaneous tissue; Scapula; Lipoma; Actin; Caldesmon; Differential diagnosis.

Servicio de Anatomía patológica, Hospital Universitario Severo Ochoa, Leganés (Madrid).

**Recibido:** septiembre 2025

**Aceptado:** enero 2026

### Correspondencia

Nicole Dimas Vásquez  
nicole.dimas@salud.madrid.org

### Este artículo debe citarse como:

Dimas-Vásquez N, Chao-Crecente M, Pagnon I, Gómez-Márquez M, Nogales-Moro A, García-de Casasola G. Angioleiomioma cavernoso en la escápula: reporte de un caso y revisión de la bibliografía. Rev Latinoam 2026; 64: e10068.

## ANTECEDENTES

El angioleiomioma pertenece a la familia de los tumores musculares perivasculares.<sup>1</sup> Es un tumor benigno de origen mesenquimal, el cual presenta tres subtipos: sólido, venoso y cavernoso.<sup>1</sup> Todos los subtipos se encuentran constituidos por células musculares lisas bien diferenciadas que se distribuyen en torno a los vasos sanguíneos,<sup>2-3</sup> y son de tamaño grande y mediano. Su localización más habitual es dermis, con posible extensión al tejido celular subcutáneo.<sup>4-5</sup> Suele ser único, pequeño, bien delimitado y presentar un crecimiento lento.<sup>6-8</sup>

Afecta a pacientes de cualquier edad, con una incidencia máxima entre la cuarta y sexta década de vida.<sup>3-6</sup> Es más común en mujeres que hombres.<sup>9-13</sup> La localización más habitual es en los miembros inferiores,<sup>6,7</sup> aunque se pueden aparecer en la cabeza, el cuello y los miembros superiores. La localización de la lesión puede variar según el subtipo del angioleiomioma.<sup>1</sup>

## CASO CLÍNICO

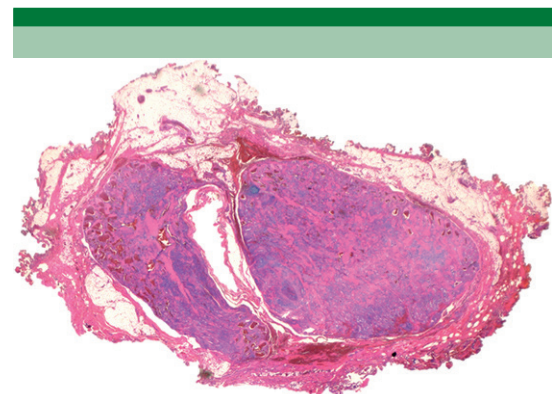
Paciente masculino de 47 años, con antecedentes de doble lesión aórtica, estenosis severa e insuficiencia moderada-severa de la válvula bicúspide, en tratamiento con anticoagulantes. Acudió al servicio de dermatología por una lesión en la escápula izquierda, bien delimitada, dolorosa al tacto, de un año de evolución. Se planifica la exéresis de la lesión en el quirófano.

### Evaluación y diagnóstico anatomopatológico

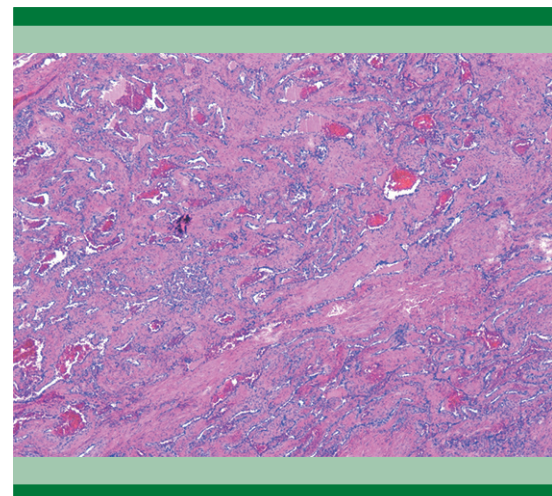
En el servicio de Anatomía patológica se recibió un espécimen de 2 x 1.4 cm, de aspecto encapsulado, consistencia elástica y coloración parduzca con punteado congestivo.

Se realizaron cortes histológicos y se tiñeron con hematoxilina y eosina. Se identificó una lesión compuesta por nódulos bien delimitados y rodeados por tejido conectivo denso (Figura 1). A un mayor aumento se evidenció que los nódulos estaban compuestos por estructuras vasculares de distintos calibres, con algunas zonas dilatadas y paredes engrosadas que se continuaban entre sí, compuestas por músculo liso maduro (Figuras 2 y 3). No se evidenció atipia citológica.

El estudio de inmunohistoquímica confirmó la coexistencia de células musculares lisas con

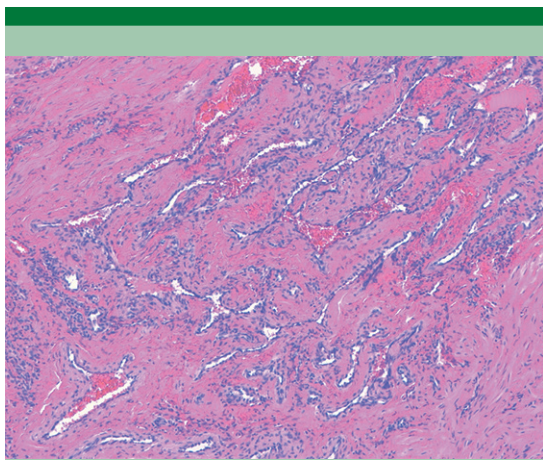


**Figura 1.** Lesión compuesta por nódulos bien delimitados, rodeado por tejido conectivo denso. H&E (Lupa).



**Figura 2.** Lesión compuesta por estructuras vasculares de distintos calibres y fascículos maduros de músculo liso. H&E (40x).

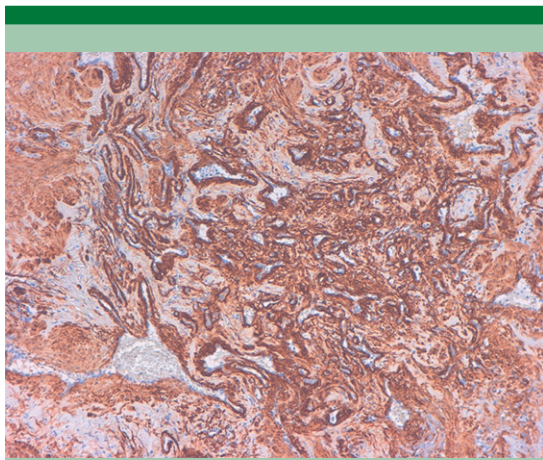





**Figura 3.** Estructuras vasculares con paredes engrosadas que se continúan entre sí, compuestas por músculo liso. H&E (100x).

positividad para actina de músculo liso (**Figura 4**), actina muscular específica, caldesmón y los endotelios vasculares son positivos para CD31 (**Figura 5**).

Se estableció el diagnóstico de angioleiomioma cavernoso.



**Figura 4.** Marcador que muestra células positivas para actina del músculo liso. SMA (10x).



**Figura 5.** Marcador positivo en los endotelios vasculares. CD31 (4x).

## DISCUSIÓN

Los angioleiomiomas tuvieron por primera vez una descripción detallada en una publicación por Stout en 1937,<sup>14,15</sup> en la cual hizo una revisión exhaustiva de 15 casos. Actualmente se encuentran clasificados por la Organización mundial de la salud (WHO) en el grupo de tumores pericíticos y perivasculares.<sup>1,14</sup>

Son lesiones poco frecuentes, que representan el 5 % de los tumores benignos de tejidos blandos.<sup>4-6</sup> Se presentan como lesión solitaria, de crecimiento lento y que en un 58 % presentan dolor.<sup>6-13</sup> Con mayor incidencia en mujeres que hombres,<sup>3-13</sup> presentándose mayormente en la cuarta a sexta década de la vida,<sup>14</sup> se subdividen histológicamente en tres grupos y se clasifican según el grado de distribución del músculo liso y las diferentes formas de las cavidades vasculares.<sup>16</sup>

La incidencia según el género varía: los subtipos venoso y cavernoso predominan en los hombres, mientras que el subtipo sólido es más frecuente en las mujeres.<sup>1-4</sup>

La localización predomina en algunas áreas según el subtipo, los de tipo sólido predominan en los miembros inferiores; <sup>1</sup> el subtipo venoso afecta con mayor frecuencia la cabeza y cuello, <sup>1</sup> y el subtipo cavernoso, el menos común, se encuentra en extremidades superiores.<sup>1-8</sup>

Desde el punto de vista histológico, el angioleiomioma está compuesto por haces de músculo liso maduro con disposición perivascular, un índice mitótico bajo y escasa atipia celular. Entre otros hallazgos histológicos se encuentran las calcificaciones en las lesiones más antiguas, hialinización del estroma, cambios mixoides<sup>9,10</sup> y adipocitos maduros en el 3% de las lesiones.<sup>1</sup>

#### Subtipos de angioleiomioma

- **Tipo sólido:** Es el subtipo más común, representa el 66% de todos los angioleiomiomas.<sup>6</sup> Histológicamente se caracteriza por fascículos de células musculares maduras y vasos intermedios comprimidos en forma de hendidura.<sup>3</sup>
- **Tipo venoso:** Varía del 23 al 38% de los angioleiomiomas,<sup>6</sup> se compone de haces de músculo liso diferenciado con una acentuación perivascular, con predominio de canales vasculares dilatados y de paredes gruesas.<sup>3</sup>
- **Tipo cavernoso:** Es el subtipo más infrecuente, representa del 1 al 11% de los angioleiomiomas.<sup>6</sup> Tiene similitudes con el hemangioma cavernoso y se caracteriza por tabiques intervasculares que contienen células musculares lisas.<sup>3-8</sup>

El diagnóstico preoperatorio de estas lesiones es complejo ya que la presentación clínica y radiológica no es del todo concluyente, por lo que la forma más precisa para establecer el diagnóstico es el estudio histopatológico.<sup>5-9</sup> Entre los diagnósticos diferenciales puede estar el lipoma, fibroma, schwannoma, tumor glómico, miopericitoma y otros.<sup>3-10</sup>

La inmunohistoquímica puede ser útil en el diagnóstico anatomopatológico, porque las células tumorales tienden a ser difusamente positivas para actinas, calponina y h-caldesmon.<sup>3-11,12</sup>

Al ser una neoplasia benigna, supone un buen pronóstico y bajo porcentaje de recurrencia posterior a la resección.<sup>11</sup> En caso de recurrencia se recomienda llevar a cabo la extirpación con ampliación de bordes y manejarse como una neoplasia maligna de bajo grado.<sup>9</sup>

#### CONCLUSIONES

Es importante considerar este tipo de tumores en el diagnóstico diferencial de lesiones subcutáneas, tomando en cuenta los porcentajes de casos según el género y la localización. Clínicamente puede confundirse con diversas lesiones, por lo que resulta fundamental realizar un análisis histopatológico e inmunohistoquímico para establecer el diagnóstico preciso.

#### REFERENCIAS

1. Zuo Z, Wu W, Li X, Zhang L, et al. Mediastinal cavernous angioleiomyoma: A case report and review of literature. *Exp Ther Med* 2022; 24 (4). <https://doi.org/10.3892/etm.2022.11568>.
2. Cigna E, Maruccia M, Malzone G, et al. A large vascular leiomyoma of the leg. *J Surg Case Rep* 2011; 12: 7. <https://doi.org/10.1016/j.jus.2011.10.007>.
3. Lindberg ML. Angioleiomyoma. *Expert Path* 2021. <https://app-expertpath-com.m-hso.a17.csinet.es/document/angioleiomyoma/298af0d4-3c59-442b-88b1-701fbab0fc0?searchTerm=angioleiomyoma>
4. Varadarajan VV. Angioleiomyoma of nasal septum: Case report and literature review. *Operative Techniques in Otolaryngology. Head Neck Surg* 2016; 27 (4): 176-179. <https://doi.org/10.1016/j.xocr.2016.10.001>.
5. Edwards S, Kingsford A. Angioleiomyoma within the first intermetatarsal space of the foot. *Foot Ankle Surg Techn Rep Cases* 2016. <https://doi.org/10.1016/j.fastrc.2021.100050>
6. Moll JR, DeMeo MT, Canter RJ. Angioleiomyoma of the knee: An uncommon cause of leg pain. A systematic review of the literature. *Int J Care Injured* 2021; 51 (2): 414-421. <https://doi.org/10.1016/j.inat.2020.100877>
7. Koca H, Güneri P, Çetingül E, et al. A very rare form of leiomyoma: Mandibular angioleiomyoma. *Res Pract* 2006; 202 (5): 395-398. <https://doi.org/10.1016/j.pedex.2006.01.007>
8. Chandanwale S, Gupta K, Vimal S, Panicker N. Recurrent angioleiomyoma in the neck: A rare case report. *J Surg Techn*

- Case Rep 2014; 6 (1): 29-31. <https://doi.org/10.4103/2278-0513.132121>
9. Rohilla S, Jain N, Dhaulakhandi DB, Singh S. Angioleiomyoma of the plantar-medial arch: A case report. *J Clin Diag Res* 2016; 10 (8): ED05-ED06. <https://doi.org/10.7860/JCDR/2016/19988.8112>
  10. Halai M, Choudry Q, Saeed H. Angioleiomyoma: Rare soft tissue tumor of the foot and ankle, review of two patients and review of the literature. *J Surg Case Rep* 2021; 11: rjab535. <https://doi.org/10.1093/jscr/rjab535>.
  11. Deekonda P, Thakur P. Vulvar angioleiomyoma. *Gynecol Min Inv Ther* 2021; 10 (4): 229-231. [https://doi.org/10.4103/GMIT.GMIT\\_6\\_21](https://doi.org/10.4103/GMIT.GMIT_6_21).
  12. Subhadarshani S, Sethy M. A purple retro auricular nodule. *Indian J Dermatol* 2023; 68 (2): 196. [https://doi.org/10.4103/ijd.ijd\\_814\\_21](https://doi.org/10.4103/ijd.ijd_814_21).
  13. Aljarbou O. Angioleiomioma. *Patho Outlines* 2021. <https://www.pathologyoutlines.com/topic/softtissueangioleiomyoma.html>.
  14. Elder DE, Massi D, Scolyer RA, Willemze R. WHO Classification of skin tumours. 5<sup>th</sup> Ed. 2023.
  15. Stout AP. Leiomioma solitario cutáneo y subcutáneo. *Am J Cancer* 1937; 29 (3): 435-469. <https://doi.org/10.1158/ajc>.
  16. Lee SJ, Bae JH, Lee JH, Lee WS. A case of primary rectal angioleiomyoma: review of radiologic finding with histopathologic correlation. *SAGE Open Med Case Rep* 2014; 2: 204. <https://doi.org/10.1177/2047981614531755>.

<https://doi.org/10.24245/patrl.v64id.10081>

# Tumor maligno de la vaina del nervio periférico con diferenciación rabdiomioblástica (tumor tritón maligno): reporte de un caso

## Malignant peripheral nerve sheath tumor with rhabdomyoblastic differentiation (malignant triton tumor): A case report.

Ana Paola Santos Pérez,<sup>1</sup> Ileana Valdez Gutiérrez,<sup>2</sup> Huanni Vargas Osoria,<sup>3</sup> Rafael Estévez Castro<sup>4</sup>

### Resumen

**ANTECEDENTES:** El tumor maligno de la vaina del nervio periférico con diferenciación rabdiomioblástica (tumor tritón maligno) es una neoplasia poco frecuente, que afecta a pacientes con una edad media de 31.7 años, sin predilección por el género. La pérdida completa de la expresión de H3K27me3 es una característica importante para establecer el diagnóstico, principalmente en pacientes con tumor maligno de la vaina del nervio periférico con diferenciación rabdiomioblástica de alto grado.

**CASO CLÍNICO:** Paciente masculino de 37 años, con síntomas de lumbalgia y múltiples nódulos en la piel del abdomen. La resonancia magnética informó neurofibromatosis plexiforme bilateral, además de un gran neurofibroma pélvico izquierdo. Los cortes histológicos mostraron neoplasia de células fusiformes sin patrón vascular específico, con zonas que variaban en densidad; también se observaron células con citoplasma eosinófilo extenso, con estriaciones y núcleos hiper cromáticos. La inmunohistoquímica mostró pérdida de la expresión de S100 y H3K27me3 e inmunopositividad para miogenina y desmina en la células rabdiomioblásticas, además de un índice de proliferación con Ki-67 (MIB-1) del 30-40%.

**CONCLUSIÓN:** Al momento de establecer el diagnóstico de tumor maligno de la vaina del nervio periférico con diferenciación rabdiomioblástica es importante buscar asociación con neurofibromatosis tipo 1. A pesar del reciente descubrimiento de la pérdida de expresión de H3K27me3 en estos tumores, lo más importante durante el diagnóstico siguen siendo los hallazgos morfológicos. En pacientes con morfología atípica es imprescindible apoyarse de estudios de inmunohistoquímica y moleculares.

**PALABRAS CLAVES:** Tumor maligno de la vaina del nervio periférico; Lumbalgia; Resonancia megnética; Inmunphistoquímica; H3k27me3; Miogenina; Desmina; Ki-67.

### Abstract

**BACKGROUND:** Malignant peripheral nerve sheath tumor (TMVNP) with rhabdomyoblastic differentiation (malignant triton tumor) is a rare neoplasm with a mean age of onset of 31.7 years, with no sex predilection. Complete loss of H3K27me3 expression may be diagnostically useful, mainly in high-grade TMVNP.

**CLINICAL CASE:** 37-year-old male patient with symptoms of low back pain, in addition to multiple skin nodules in the abdomen, with MRI report in favor of bilateral plexiform neurofibromatosis with large left pelvic neurofibroma. The histological sections showed a spindle cell neoplasm with no specific vascular pattern observed, with areas varying in density, also showing some cells with extensive eosinophilic cytoplasm with striations and hyperchromatic nuclei. Immunohistochemistry showed loss of expression of S100 and H3K27me3 and immunopositivity for myogenin and desmin in rhabdomyoblastic cells, in addition to a proliferation index with Ki-67 (MIB-1) between 30-40%.

**CONCLUSION:** At the time of diagnosis of malignant peripheral nerve sheath tumor with rhabdomyoblastic differentiation it is important to look for association with neu-

<sup>1</sup> Residente de Anatomía Patológica.

<sup>2</sup> Médico ayudante, Departamento de Anatomía Patológica. Hospital Regional Universitario José María Cabral y Báez, Santiago De Los Caballeros, República Dominicana.

**Recibido:** septiembre 2025

**Aceptado:** enero 2026

### Correspondencia

Ana Paola Santos Pérez  
anapaola3005@gmail.com

**Este artículo debe citarse como:** Santos-Pérez AP, Valdez-Gutiérrez I, Vargas-Osoria H, Estévez-Castro R. Tumor maligno de la vaina del nervio periférico con diferenciación rabdiomioblástica (tumor tritón maligno): reporte de un caso. Rev Latinoam 2026; 64: e10081.

rofibromatosis type 1. Despite the recent discovery of loss of H3k27me3 expression in these tumors, morphologic findings are the most important feature for diagnosis. In cases where the morphology is not typical it is essential to rely on immunohistochemical and molecular studies.

**KEYWORDS:** Malignant peripheral nerve sheath tumor; Low back pain; Magnetic resonance imaging; Immunohistochemistry; H3k27me3; Myogenin; Desmin; Ki-67.

## ANTECEDENTES

El tumor maligno de la vaina del nervio periférico es una neoplasia que representa el 5-10% de los tumores de tejidos blandos. Un 5% tiende a mostrar diferenciación rabdomioblástica, y en este caso se denomina: tumor tritón maligno.<sup>1,2</sup>

Fue descrito por primera vez en 1932 por Masson y lleva el nombre de tritón debido a la asociación con experimentos realizados por Locatelli en salamandras tritones, en quienes indujo el crecimiento supernumerario de sus extremidades, provistas de hueso y músculo. Sin embargo, Masson también tenía una segunda teoría, en la que las células neoplásicas de Schwann pueden sufrir transformación en células musculares estriadas.<sup>3</sup>

En 1973, Woodruff y colaboradores establecieron que para llamarlo tumor tritón maligno debe que cumplir una serie de características: 1) surgir del nervio periférico o asociarse con neurofibromatosis tipo 1 (síndrome de Von Recklinghausen); 2) gran parte del tumor debe mostrar características de células de Schwann y 3) coexistir rabdomioblastos dentro del tumor maligno del nervio periférico, y de esta forma se descarte la probabilidad de que los tumores fueran producto de un rabdomiosarcoma metastásico.<sup>3</sup>

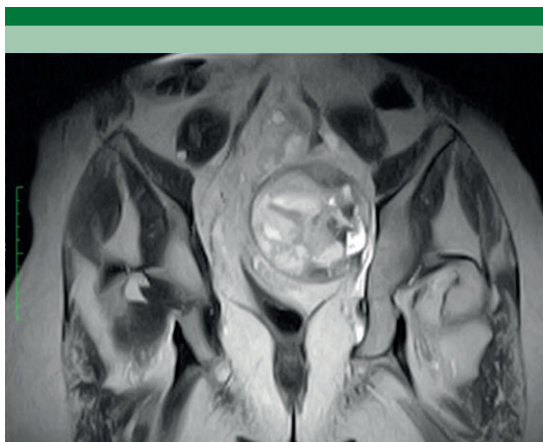
## CAS OCLÍNICO

Paciente masculino de 37 años, con síntomas clínicos de lumbalgia de un año de evolución, quien con el cuadro clínico permaneció en su domicilio cinco meses y, posterior al agravamiento de los síntomas, acudió a consulta. El examen físico mostró múltiples nódulos blandos en la piel del abdomen y fuerza muscular IV/V en el miembro inferior izquierdo.

En la resonancia magnética de columna vertebral lumbar se identificaron hallazgos compatibles con neurofibromatosis plexiforme bilateral, además de un neurofibroma pélvico izquierdo de gran tamaño (**Figura 1**). Se estableció el diagnóstico de neurofibroma plexiforme sacroilíaco izquierdo, probable neurofibromatosis tipo 1. Se decidió efectuar la escisión del tumor, que posteriormente fue remitido al servicio de Anatomía Patológica.

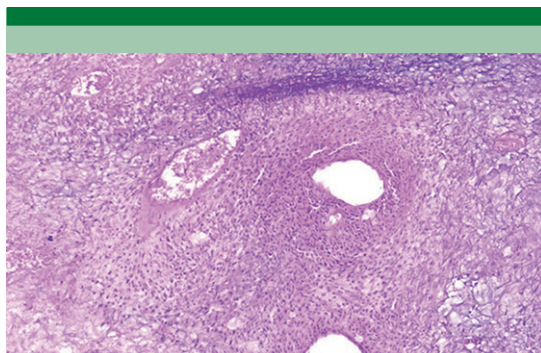
Se recibió un espécimen fijado en formol al 10%, de forma ovoide, de 11 x 9.4 x 5.9 cm y 407 g, con superficie lisa, amarilla y brillante, con zonas blanquecinas; al corte blando, con áreas amarillentas de aspecto necrótico (**Figura 2**). Las secciones histológicas mostraron neoplasia de células fusiformes sin patrón vascular específico, con zonas que variaban en densidad. En





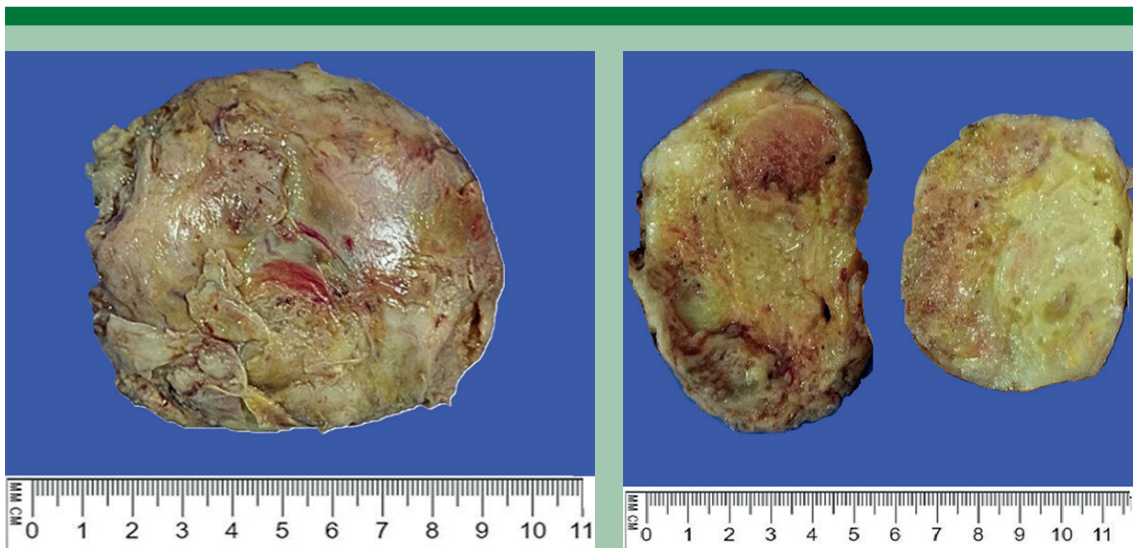
**Figura 1.** Resonancia magnética contrastada de pelvis, que muestra una lesión expansiva heterogénea en el espacio sacroilíaco izquierdo, con extensión y compresión al músculo piriforme ipsilateral.

su mayor parte estaban dispuestas en fascículos, alternando con áreas hipocelulares (**Figura 3**), con evidente acentuación perivascular de las células neoplásicas y extensas áreas de necrosis. Además, se observaron algunas células con citoplasma eosinofílico extenso con estriaciones

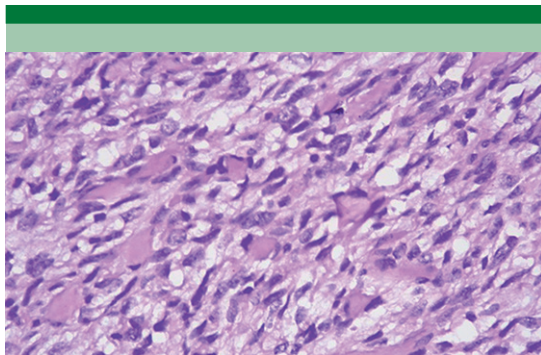


**Figura 3.** Microfotografía que muestra la acentuación perivascular y áreas hipocelulares.

y núcleos hiper cromáticos. Con base en las características descritas se integró el diagnóstico de tumor maligno de la vaina del nervio periférico con diferenciación rabdomioblástica (tumor tritón maligno; **Figura 4**), confirmado por estudios de inmunohistoquímica que mostraron: pérdida de expresión de S100 y H3K27me3 e inmunopositividad para miogenina y desmina en células rabdomioblásticas, INI1 retenido, así como actina de músculo liso y TLE-1 negativos,



**Figura 2.** Pieza quirúrgica recibida para el estudio histopatológico.



**Figura 4.** Microfotografía que muestra la diferenciación rabdomioblástica.

además de un índice de proliferación con Ki-67 (MIB-1) entre 30-40%.

## DISCUSIÓN

El tumor maligno de la vaina del nervio periférico es una neoplasia poco frecuente. Se conocía como schwannoma maligno, neurosarcoma o neurofibrosarcoma; sin embargo, esta nomenclatura no se recomienda actualmente por la Organización Mundial de la Salud. Este tipo de tumores se originan de las células de Schwann; no obstante, pueden asociarse con neurofibroma, neurofibroma atípico o plexiforme.<sup>4</sup> Los pacientes con antecedentes familiares de NF1 (neurofibromatosis 1) tienen un riesgo de 50% de padecer tumor maligno de la vaina del nervio periférico, incluso existen dos vías por las que puede originarse: 1) alteraciones en CDKN2A/CDKN2B y 2) coexistencia de componentes de PRC2 (EED o SUZ12).<sup>1,5</sup>

Ambos géneros suelen afectarse de igual forma por la enfermedad, e inicia a una edad media de 31.7 años. Sin embargo, se ha demostrado que los hombres con neurofibromatosis tipo 1 son afectados con mayor frecuencia, sobre todo de entre 20-30 años. El caso aquí expuesto corresponde a un paciente masculino, que clínicamente tuvo lesiones asociadas con neu-

rofibromatosis.<sup>4</sup> De acuerdo con la frecuencia de sitios anatómicos afectado, el tumor maligno de la vaina del nervio periférico aparece: 20% en la cabeza y cuello, 32% en el tronco y 24% en las extremidades. Sin embargo, pueden originarse en cualquier sitio donde haya nervio periférico: mediastino, pulmón y corazón.<sup>6</sup> En el paciente de este caso apareció en la región pélvica izquierda.

Estos tumores suelen surgir de nervios mayores y suelen manifestar dolor irradiado, que con frecuencia es el síntoma inicial, además de alteraciones sensoriales y motoras.<sup>5</sup>

Desde el punto de vista macroscópico, pueden llegar a ser tumores grandes y encontrarse en planos profundos. Al corte tienen una apariencia similar a la carne de pescado. Pueden tener áreas de necrosis y hemorragia<sup>7</sup>. El diagnóstico se establece con el examen histopatológico, donde se observa patrón fascicular, a veces serpentiginoso; células con núcleos hipercromáticos y citoplasma claro y escaso, mostrando áreas hipocelulares que alternan con zonas hipercelulares. Ocasionalmente se observan áreas de necrosis, figuras mitóticas y acentuación perivascular. Histológicamente, el caso expuesto corresponde con tumor maligno de la vaina del nervio periférico.<sup>1,7</sup> En raras ocasiones puede haber diferenciación heteróloga con músculo esquelético (tumor tritón maligno), hueso, cartílago, vasos sanguíneos y formación glandular, con o sin mucina, en el 15% de los casos.<sup>1</sup>

Son positivos por inmunohistoquímica para S100 (50-90%) y Leu7, que muestra su origen en la vaina nerviosa. El tumor tritón maligno también es positivo para marcadores de células rabdomioblásticas como desmina, vimentina, miogenina, actina y miosina.<sup>4</sup> Otros marcadores positivos incluyen SOX10 (<70%) y GFAP (20-30%). Es importante tener en cuenta que la tinción para S100 y SOX10 es focal y parcheada y en casos de alto grado pueden no tener expre-

sión. La pérdida de expresión de H3K27me3 se ha demostrado que es un método útil para el diagnóstico, especialmente en tumores de alto grado; sin embargo, debe tenerse cautela porque otros tumores pueden tener pérdida de expresión.<sup>1,8,9</sup>

Además de la mutación del gen NF1, existen dos vías alternas para originarse el tumor maligno de la vaina del nervio periférico: 1) alteraciones en CDKN2A/CDKN2B y 2) componentes de PRC2 (EED o SUZ12). Aproximadamente el 80% de los tumores de alto grado tienen pérdida completa de PRC2 o de H3K27me3 (1); nuestro caso mostró pérdida de la expresión de este último.

Debido a la variabilidad histológica del tumor maligno de la vaina del nervio periférico y su capacidad de diferenciación heteróloga, es complicado diferenciarlo de otras neoplasias. El patrón de crecimiento con células fusiformes puede crear confusión con un leiomiোসarcoma, rabdomiосarcoma embrionario o sarcoma sinovial monofásico. Sin embargo, el leiomiосarcoma se caracteriza por núcleos alargados de bordes romos y expresión de anticuerpos como actina del músculo liso, h-Caldesmon junto con desmina. Cuando el componente rabdomioblástico del TMVNP simula un rabdomiосarcoma pleomórfico, la inmunorreactividad para S100 o Sox-10 puede interpretarse como un indicador de diferenciación de la vaina nerviosa. El sarcoma sinovial monofásico tiene una disposición celular más uniforme y con patrón hemangiopericitoide. Tienden a expresar citoqueratinas y EMA (antígeno de membrana epitelial) en el 50% de los casos. Además, estos tienen traslocaciones específicas, la más frecuente SSX-SS18, incluso disponible por inmunohistoquímica. Por último, el melanoma con células fusiformes, que posee expresión fuerte y difusa de Sox-10 y S100, pero tiene conservada la expresión de H3K27me3.<sup>7,10</sup>

El tumor maligno de la vaina del nervio periférico se divide en tumores de bajo y alto grado; más

del 80% de estos, incluido el subgrupo de tumor tritón, exhiben características histológicas de alto grado cuando se tienen en cuenta todas las ubicaciones. Debido a que los criterios básicos para la neoplasia maligna utilizados para todo el grupo de sarcomas parecen inapropiados para las neoplasias malignas generadas a partir de las vainas nerviosas, existen restricciones y desafíos significativos en la clasificación histológica de los tumores malignos de la vaina del nervio periférico. Las métricas histológicas primarias utilizadas para la clasificación del tumor maligno de la vaina del nervio periférico son la cantidad de figuras mitóticas, el nivel de atipia nuclear, la cantidad de proliferación microvascular y la cantidad de necrosis tumoral.<sup>1,10</sup>

Los factores de peor pronóstico incluyen: tamaño tumoral superior a 5 cm, antecedentes de radiación, más de 25% de necrosis tumoral, pacientes con NF1, tumores de alto grado, recurrencia local y Ki67 elevado.<sup>1,5</sup>

La recurrencia luego de la cirugía varía de 32 al 65% a cinco años.<sup>5</sup> Algunos autores afirman que la tasa de supervivencia es del 3-10% para el tumor tritón maligno, en contraste con el tumor maligno de la vaina del nervio periférico que supone un 50-60%, posiblemente debido a que tiende a diseminarse por vía hematológica.<sup>6</sup>

## CONCLUSIÓN

El tumor maligno de la vaina del nervio periférico con diferenciación rabdomioblástica es una neoplasia rara. Al momento del diagnóstico es importante buscar asociación con neurofibromatosis tipo 1, en medios de bajo recurso lo más importante es el examen físico. A pesar del reciente descubrimiento de la pérdida de expresión de H3K27me3 en estos tumores, es decisivo valerse de los hallazgos morfológicos para establecer el diagnóstico. Cuando la morfología es atípica es imprescindible apoyarse de estudios de inmunohistoquímica. Este tipo de



tumores sugieren un mal pronóstico cuando se detectan en estadios avanzados.

### Agradecimientos

Al Dr. Fausto Rodríguez por su contribución con la realización de los estudios de inmunohistoquímica y a la Dra. Kitty Domínguez, jefa del Departamento de Anatomía Patológica Dr. Pedro Jorge Blanco.

### REFERENCIAS

1. Nielsen GP, Chi P, Antonescu C. Malignant peripheral nerve sheath tumour. En: WHO Classification of Tumours Editorial Board. Soft tissue and bone tumours. Lyon (France): International Agency for Research on Cancer; 2020. (WHO classification of tumours series, 5th ed.; vol. 3) p. 254–257.
2. Tripathy K, Mallik R, Mishra A, Misra D, et al. A rare malignant Triton tumor. Case Rep Neurol 2010; 2 (2): 6973. <http://dx.doi.org/10.1159/000315621>
3. Woodruff JM, Chernik NL, Smith MC, Millett WB, et al. Peripheral nerve tumors with rhabdomyosarcomatous differentiation (malignant “triton” tumors). Cancer 1973; 32 (2): 426-39. [http://dx.doi.org/10.1002/1097-0142\(197308\)32:2<426::aid-cnrcr2820320221>3.0.co;2-w](http://dx.doi.org/10.1002/1097-0142(197308)32:2<426::aid-cnrcr2820320221>3.0.co;2-w)
4. Heredia-Montañón M, Navarro-Tovar F, Díaz-Barrientos CZ, Guevara-Rivera H, et al. Tumor maligno de vaina nerviosa periférica (tumor de Tritón) localizado en mesenterio. Reporte de caso. Gac Mex Oncol 2018; 17 (1): 69-74. <http://dx.doi.org/10.24875/j.gamo.m18000110>
5. Hernández-González H, Mosquera-Betancourt EG, Toledo-Cabarcos Y. Tumor maligno de la vaina del nervio periférico del ciático izquierdo Malignant peripheral nerve sheath tumor of the left sciatic nerve. Arch Méd Camaguey 2019; 23 (3): 382-388. Disponible en: <http://revistaamc.sld.cu/>
6. Téllez-Rodríguez J, López-Fernández P, Lagunes-López A, Camacho-Olgún G, et al. Tumor tritón maligno en región mandibular y cervical Malignant triton tumor in the mandibular and cervical region. Rev Cuba Estomatol 2021; 58 (4): e3198 <http://www.revestomatologia.sld.cu/index.php/est/article/view/3198>
7. Chaudhry I, Algalal T, Cheema A, al Faraj A, et al. Medias-tinal malignant triton tumor: A rare case series and review of literature. Int J Surg Case Rep 2019; 62: 115-119. <https://doi.org/10.1016/j.ijscr.2019.08.020>
8. Hornick JL, Nielsen GP. Beyond “Triton”: Malignant peripheral nerve sheath tumors with complete heterologous rhabdomyoblastic differentiation mimicking spindle cell rhabdomyosarcoma. Am J Surg Pathol 2019; 43 (10): 1323-30. <http://dx.doi.org/10.1097/pas.0000000000001290>.
9. Thangaiah JJ, Westling BE, Roden AC, Giannini C, et al. Loss of dimethylated H3K27 (H3K27me2) expression is not a specific marker of malignant peripheral nerve sheath tumor (MPNST): An immunohistochemical study of 137 cases, with emphasis on MPNST and melanocytic tumors. Ann Diagn Pathol 2022; 59 (151967): 151967. <http://dx.doi.org/10.1016/j.anndiagpath.2022.151967>
10. Stasik CJ, Tawfik O. Malignant peripheral nerve sheath tumor with rhabdomyosarcomatous differentiation (malignant Triton tumor). Arch Pathol Lab Med 2006; 130 (12): 1878-81. <http://dx.doi.org/10.5858/2006-130-1878-mpnsw>.

<https://doi.org/10.24245/patrl.v64id.10957>

## ¿Simbiosis o sustitución? El renacimiento del patólogo frente al mito de la inteligencia artificial resolutiva

Symbiosis or replacement? The rebirth of the pathologist in the face of the myth of decisive artificial intelligence.

Mario Murguía Pérez, MD, MSc, PgCert,<sup>1,2,3</sup> Eduardo Agustín Godínez, MD, MSc.<sup>1,3</sup>

### Estimado Editor:

En los últimos años, quienes recorremos la laminilla a diario hemos sido testigos de una narrativa seductora pero, a mi juicio, incompleta: la idea de que la Inteligencia Artificial (IA) está a un paso de convertir el diagnóstico histopatológico en un proceso puramente automatizado. Sin embargo, como especialistas, sabemos que nuestra disciplina no se reduce a un simple reconocimiento de patrones estadísticos. El diagnóstico es, ante todo, un acto médico de integración clínica que ningún algoritmo puede emular por sí solo.<sup>1</sup>

Es preocupante la tendencia a presentar la IA como una entidad "resolutiva". Esta visión ignora que la tecnología carece de esa síntesis heurística que desarrollamos tras años de práctica; ese "olfato" o "instinto" diagnóstico que nos hace dudar ante una imagen que parece "de libro" pero no encaja con el contexto del paciente. Delegar nuestra responsabilidad diagnóstica a la opacidad de una "caja negra" no solo es un error técnico frente a posibles sesgos en los datos, sino una renuncia ética a nuestra esencia como médicos.<sup>2,3</sup>

El verdadero "deber ser" del patólogo actual no es la resistencia nostálgica, sino la convergencia experta. Lo que viene no es nuestro reemplazo, sino una evolución hacia la patología computacional, donde la IA actúe como un soporte para tareas repetitivas —como el

<sup>1</sup> Laboratorio de Patología e Inmunohistoquímica Especializada DIME, Hospital Médica Campestre, León, Guanajuato, México.

<sup>2</sup> Departamento de Anatomía Patológica, Unidad Médica de Alta Especialidad, Hospital de Especialidades Centro Médico Nacional del Bajío, León, Guanajuato, México.

<sup>3</sup> División de Ciencias de la Salud, Campus León, Universidad de Guanajuato, México.

### ORCID

<https://orcid.org/0000-0003-4260-389X>

<https://orcid.org/0009-0001-3695-539X>

**Recibido:** enero 2026

**Aceptado:** enero 2026

### Correspondencia

Mario Murguía Pérez  
drmaripatologia@gmail.com

### Este artículo debe citarse como:

Murguía-Pérez M, Agustín-Godínez E. ¿Simbiosis o sustitución? El renacimiento del patólogo frente al mito de la IA resolutiva. Rev Latinoam 2026; 64: e10957.

conteo de mitosis—, liberándonos para lo que realmente importa: la medicina de precisión y el juicio crítico<sup>4</sup>. Esto, por supuesto, no quiere decir bajo ningún rubro que el microscopio se vaya a sustituir, existen detalles que el patólogo interpreta de mejor manera en la tranquilidad de la visualización microscópica que en la pantalla de mejor definición de una computadora, *tablet* o cualquier dispositivo que nos pongan enfrente.

En conclusión, el algoritmo más avanzado seguirá siendo una herramienta inerte sin un par de ojos expertos que le den sentido. No seremos sustituidos por la IA, sino que seremos reivindicados por ella, siempre y cuando asumamos

el liderazgo de esta transición con el rigor que nuestra especialidad exige.<sup>5</sup>

## REFERENCIAS

1. Bera K, Schalper KA, Rimm DL, Velcheti V, Madabhushi A. Artificial intelligence in digital pathology — challenges and opportunities. *Nat Rev Clin Oncol*. 2019;16(11):703-15.
2. Tizhoosh HR, Pantanowitz L. Artificial Intelligence and Digital Pathology: Challenges and Opportunities. *J Pathol Inform*. 2018;9:38.
3. Berbis MA, Aneiros-Fernández J, Mendoza-García FJ. Inteligencia artificial en anatomía patológica: ¿amenaza u oportunidad? *Rev Esp Patol*. 2021;54(3):174-82.
4. Louis DN, Feldman M, Carter AB, Diggans EL, Hoffman-Riem M, Khalil SI, et al. Computational Pathology: A Path Forward. *Arch Pathol Lab Med*. 2016;140(1):41-50.
5. Salto-Tellez M, Maxwell P, Hamilton P. Artificial intelligence—the third revolution in pathology. *Histopathology*. 2019;74(3):372-6.

# INSTRUCCIONES PARA LOS AUTORES

1. Los artículos deben enviarse por vía electrónica mediante el sistema de gestión para revisión por pares, junto con el formato de cesión de derechos de autor (firmado por todos los autores) y confirmar que se trata de un artículo inédito. Deben ingresar a <https://www.revistapatologia.com/envio-articulos>, registrarse y cargar sus archivos, que serán evaluados por pares. La extensión no deberá exceder de 12 cuartillas (2500 palabras). Los trabajos no aceptados se devolverán al autor principal. El formato de cesión de derechos puede descargarse de la página <https://www.revistapatologia.com/envio-articulos>.

Ningún material publicado en la revista podrá reproducirse sin autorización previa, por escrito, del editor.

Los artículos publicados, recibidos a través de la plataforma de la revista, con fines de evaluación para publicación, una vez aceptados, aun cuando el caso clínico, un tratamiento, o una enfermedad hayan evolucionado de manera distinta a como quedó asentado, nunca serán retirados del histórico de la revista. Para ello existe un foro abierto (Cartas al editor) para retractaciones, enmiendas, aclaraciones o discrepancias.

2. El manuscrito comprende:
  - 2.1. Títulos completos y cortos en español e inglés, nombres y apellidos del o los autores (el límite máximo debe ser de 6 integrantes, es decir, el autor principal y 5 coautores. Deberá especificarse la participación de cada uno en el artículo), su adscripción (institución, hospital, departamento o servicio) vinculada con el motivo del trabajo (no se aceptan títulos honoríficos o pasados: expresidente, miembro Titular o Emérito de tal cual institución, Academia o Sociedad), dirección postal completa (calle, número, código postal, ciudad y

Estado), teléfono fijo (incluida la clave lada) y correo electrónico de todos los autores y señalando a uno de ellos para recibir la correspondencia relacionada con el artículo. Enseguida de la adscripción de cada autor es indispensable incluir el identificador ORCID para evitar errores y confusiones en los nombres de los autores, en el momento de identificar su producción científica y poder distinguir claramente sus publicaciones.

Las adscripciones de los autores de los artículos son, de manera muy significativa, el respaldo de la seriedad, basada en la experiencia de quienes escriben. El hecho de desempeñarse en una institución de enseñanza, de atención hospitalaria, gubernamental o de investigación no describe la experiencia de nadie. Lo que más se acerca a ello, es la declaración de la especialidad acreditada junto con el cargo ocupado en un servicio o una dirección. Cuando solo se menciona el nombre de la institución hospitalaria ello puede prestarse a interpretaciones muy diversas: efectivamente, labora en un gran centro hospitalario, pero se desempeña en funciones estrictamente administrativas, ajenas al tema de la investigación, estrictamente clínico.

A continuación de los identificadores y datos de los autores deberá declararse si se recurrió a la inteligencia artificial (IA). Si los programas informáticos detectan este uso no declarado, ello será motivo de no aceptación del artículo. Cuando un artículo es **aprobado** por el Comité Editorial de Ginecología y Obstetricia de México para publicación, no podrán efectuarse cambios adicionales (eliminar o agregar) de autores y coautores, cargos institucionales, ni adscripciones; es decir, aparecerán señalados como lo indicaron en el archivo original de envío.

- 2.2. **Resumen.** Los artículos originales llevarán resúmenes estructurados en español e inglés con los siguientes apartados: objetivo, material y método, resultados y conclusiones. Su texto no deberá exceder 250 palabras.

- 2.3. **Palabras clave.** En inglés y en español, basadas en el MeSH (*Medical Subject Headings*); para obtenerlas consulte la página [www.nlm.nih.gov/mesh/MBrowser.htm](http://www.nlm.nih.gov/mesh/MBrowser.htm)

- 2.4. El texto del artículo original está integrado por las siguientes secciones:

**Antecedentes.** Texto breve, no mayor de 50 líneas (de 65 caracteres cada una) que permita al lector ubicarse en el contexto del tema investigado, por qué es relevante estudiarlo, quiénes lo han estudiado y cómo. En el último párrafo de este apartado debe consignarse el objetivo del estudio que, invariablemente, debe verse reflejado en los resultados.

**Materiales y métodos.** En la primera oración de este apartado debe indicarse el tipo de estudio (observacional, retrospectivo, doble ciego, aleatorio, etc.), la selección de los sujetos observados o que participaron en los experimentos (pacientes o animales de laboratorio, incluidos los testigos). Enseguida se especifican los aparatos (nombre y ciudad del fabricante entre paréntesis) y procedimientos con detalles suficientes para que otros investigadores puedan reproducir los resultados. Explique brevemente los métodos ya publicados pero que no son bien conocidos, describa los métodos nuevos o sustancialmente modificados, manifestando las razones por las que se usaron y evaluar sus limitaciones. Identifique exactamente todos los medicamentos y productos químicos utilizados, con nombres genéricos, dosis y vías de administración. Deben mencionarse los métodos de comprobación utilizados y el porqué de su elección ( $\chi^2$ , T de Student, etc.) así como los programas de cómputo aplicados y su versión.

**Resultados.** Deben reflejar claramente el objetivo del estudio. La cantidad

final de pacientes estudiados y destacar las observaciones más relevantes.

**Discusión.** Incluye los aspectos nuevos e importantes del estudio, la explicación del significado de los resultados y sus limitaciones, incluidas sus consecuencias para la investigación futura. Debe establecerse el nexo de las conclusiones con los objetivos del estudio y abstenerse de hacer afirmaciones generales y extraer conclusiones que carezcan de respaldo. Proponga nuevas hipótesis cuando haya justificación para ello.

**Conclusiones.** Sólo deben referirse a los resultados y su trascendencia, o a su limitación.

El texto no debe incluir abreviaturas de ninguna especie, a pesar de la abundancia de términos, pues ello implicaría remitir al lector a la parte inicial donde se definieron éstos y ello puede conducir al abandono de la lectura por incompreensión. Los símbolos sí están permitidos (L, kg, g, cm, dL, etc.) pero no las abreviaturas, sobre todo cuando no son internacionales o multilingües. No existen dudas para los acrónimos: ADN, HDL, LDL, VLDL, mmHg, etc.

**2.5. Figuras y cuadros.** Se utilizará el término figura para citar por igual ilustraciones, esquemas, fotografías y gráficas. Se utilizará el término cuadro para citar por igual los cuadros y las tablas. Ambos deben incluirse en forma secuencial enseguida de la lista de referencias y nunca en imagen.

**2.6.** Pueden agregarse anexos con cuestionarios o encuestas utilizados durante la investigación.

**2.7.** Pueden incluirse agradecimientos.

**3.** Los cuadros y figuras deben numerarse con caracteres arábigos. Cada uno deberá tener un título breve y mencionarse en el cuerpo del artículo. Los cuadros de datos tabulados que contengan exclusivamente texto deberán elaborarse con la aplicación "Tabla" de Word; los esquemas y diagramas, con Power Point; las gráficas de pastel, barras, dispersión, etcétera, con Excel.

**4.** Para las fotografías en versión electrónica debe considerarse lo siguiente:

Entregar cada una en archivo separado en formato TIFF o JPG (JPEG).

Sólo si el tamaño real de las imágenes resulta excesivo, éstas pueden reducirse a escala; dada la pérdida de resolución, no deben incluirse imágenes que requieran aumento de tamaño.

La resolución mínima aceptable es de 300 dpi. Si las fotografías se obtienen directamente de cámara digital, la indicación debe ser "alta resolución".

**5.** En el archivo de texto deben incluirse los cuadros y pies de figura, al final, después de las referencias.

**6.** Cuando los cuadros o figuras se obtengan de otro medio impreso o electrónico, deberá adjuntarse la carta de autorización de la institución donde se publicaron. Excepto los casos que carezcan de derecho de autor.

**7.** En los cuadros también deberán evitarse las abreviaturas y si fueran estrictamente necesarias, se especificarán al pie del cuadro.

**8.** Sólo deben incluirse las referencias bibliográficas consultadas para sustentar una afirmación, negación o divergencia en algún concepto. Las referencias deben ser del autor que se cita y no del artículo de éste citado por terceros. Las citas re-referenciadas son motivo de rechazo del artículo. Lo mismo que las que solo se agregan por ser recientes y que en el cuerpo del texto no están suficientemente sustentadas o aludidas. Su orden de aparición en el texto y el número correspondiente debe registrarse utilizando el comando superíndice de Word (**nunca deben ponerse entre paréntesis**). Para evitar errores se sugiere utilizar la aplicación "insertar referencia" del menú principal de Word. Deben omitirse comunicaciones personales, en cambio, sí se permite la expresión "en prensa" cuando un trabajo se ha aceptado para publicación en alguna revista, pero cuando la información provenga de textos

enviados a una revista que no los haya aceptado aún, deberá citarse como "observaciones no publicadas".

**8.1.** Puesto que se trata de una versión electrónica susceptible de consulta solo por este medio, las citas de libros ya no son admisibles por lo que deben buscarse artículos en la Web que sustenten lo afirmado.

## Ejemplos

**1.** Katarina V, Gordana T. Oxidative stress and neuroinflammation should be both considered in the occurrence of fatigue and depression in multiple sclerosis. *Acta Neurol Belg* 2018;34(7): 663-9. doi: 10.1007/s13760-018-1015-8

**2.** Guo ZW, Deng CJ, Liang X, Chu EL, et al. A comparative study of three different forecasting methods for trial of labor after cesarean section. *J Obstet Gynaecol Res* 2017; 25 (11): 239-42. <https://doi.org/10.1016/j.jgyobfe.2015.04.015>

**9.** Cuando haya más de tres autores de un artículo, solo se mencionarán los tres primeros, seguidos de la voz latina et al. Ejemplo: Johnson J, Lawley SD, Emerson JW, et al. Modeling delay age at natural menopause with planned tissue cryopreservation and autologous transplantation. *AJOG* 2024; 230 (4): 379-68. <https://doi.org/10.1016/j.ajog.2023.12.037>

Adviértase que la revista *American Journal of Obstetrics & Gynecology* se citó con su abreviatura oficial AJOG y no con el título completo. Es así como la cita es correcta.

Es importante citar autores mexicanos y latinoamericanos en su debido contexto, pues ello ayuda a tener mayor impacto.

## 10. Artículos de revisión

Los artículos de revisión deben reunir los siguientes requisitos:

**10.1.** El autor principal debe tener publicado, al menos, un artículo relacionado con el motivo de la revisión.

- 10.2. El resumen debe señalar claramente el estado del conocimiento actual y justificar porqué fue necesario revisarlo y cuáles son los aportes más sobresalientes al conocimiento.
- 10.3. Descripción detallada de la metodología de búsqueda de la información: palabras clave, uso de MeSH u otra estrategia (pregunta PICO, etc), bases de datos consultadas y periodo en el que se realizó la búsqueda.
- 10.4. Especificar la cantidad de artículos localizados, seleccionados y rechazados, además de mencionar los criterios empleados para la selección o rechazo de los mismos. Los criterios empleados para la selección de los artículos a revisarse deben ser congruentes con los objetivos de la revisión, es decir, la pregunta que trata de responder el artículo. Otro de los aspectos que determina la selección de los artículos es su calidad metodológica y si cumplen con los criterios de calidad científica buscada.
- 10.5. Las referencias bibliográficas serán tantas como sean necesarias para sustentar todas las afirmaciones que se manifiesten.
11. **Cartas al editor**  
Éstas deberán reunir los siguientes requisitos:
  - 11.1. Las Cartas al editor comprenden los siguientes propósitos:
    - Emitir un juicio crítico acerca de un hecho médico de dominio público.
    - Opinar acerca de algunos aspectos de la política editorial de la revista médica en cuestión.
    - Ampliar, interpretar o explicar algunos aspectos de un trabajo de investigación publicado recientemente en la revista.
    - Discutir los resultados de un estudio o señalar defectos metodológicos o de interpretación de los resultados de un trabajo, también recientemente publicado.
  - 11.2. En el orden metodológico, el texto de una carta enviada al editor debe tener una extensión no mayor a 800 palabras o una cuartilla y media.
  - 11.3. Pueden incluir, aunque no es habitual, cuadros, figuras o ambos.
  - 11.4. Es importante anexar Referencias bibliográficas que sustenten los comentarios emitidos.
  - 11.5. Las Cartas al editor se revisarán por el Comité Editorial con el mismo rigor que se exige para el resto de los artículos enviados por los autores.
- Comunicar en forma breve los resultados de un estudio semejante a otro publicado en la revista.
- Exponer un hallazgo clínico o experimental no descrito previamente en la literatura.



# CARTA DE CONFLICTO DE INTERESES

## INSTRUCCIONES

El propósito de este formulario es proporcionar a los lectores de su manuscrito información acerca de sus intereses que podrían influir en la forma en que reciben y entienden su trabajo. El formulario está diseñado para ser completado y almacenado electrónicamente. Contiene programación que permite la visualización adecuada de los datos. Cada autor debe presentar un formulario por separado y es responsable de la exactitud e integridad de la información presentada. El formulario se encuentra en seis partes.

### 1. La identificación de la información

### 2. El trabajo en estudio para su publicación

En esta sección se solicita información sobre el trabajo que usted ha presentado para su publicación. El marco de tiempo para este informe es el de la propia obra, desde la concepción inicial y la planificación hasta la actualidad. La información solicitada se trata de recursos que ha recibido, ya sea directamente o indirectamente (a través de su institución) para completar el trabajo. Comprobación "No" significa que usted hizo el trabajo sin recibir ninguna ayuda financiera de terceros; es decir, el trabajo fue apoyado por fondos de la misma institución que paga su salario y que la institución no recibió fondos de terceros para pagarle. Si usted o su institución recibieron fondos de un tercero para apoyar el trabajo, como una agencia de la concesión del gobierno, fundación de caridad o patrocinador comercial, marque "Sí".

### 3. Actividades financieras pertinentes fuera del trabajo presentado

En esta sección se le pregunta sobre sus relaciones financieras con entidades del ámbito biomédico que podrían ser percibidos como influencia, o que dan la apariencia de que podrán influenciar lo que escribió en el trabajo presentado.

Debe revelar las interacciones con cualquier entidad que podría considerarse muy relevante para el trabajo. Por ejemplo, si su artículo es sobre la prueba de un receptor del factor de crecimiento epidérmico (EGFR) antagonista en el cáncer de pulmón, se debe informar de todas las asociaciones con entidades que persigan estrategias de diagnóstico o terapéuticos en el cáncer en general, no sólo en el área de EGFR o cáncer de pulmón.

Informar sobre todas las fuentes de ingresos pagados (o promesa de pago) directamente a usted o su institución en su nombre durante los 36 meses anteriores a la presentación de la obra. Esto debe incluir todas las sumas procedentes de fuentes con relevancia para el trabajo presentado, no sólo dinero de la entidad que patrocinó la investigación. Tenga en cuenta que sus interacciones con el patrocinador de la obra que están fuera del trabajo presentado también deben ser enumeradas aquí. Si hay alguna pregunta, por lo general es mejor dar a conocer una relación que no hacerlo.

Para las subvenciones recibidas, que no son por el trabajo presentado, debe revelar el apoyo SÓLO de entidades que podrían ser percibidas a ser afectadas económicamente por los trabajos publicados, tales como compañías farmacéuticas o fundaciones apoyadas por entidades que podrían ser percibidas con interés financiero en el resultado. Fuentes de financiación públicas tales como agencias gubernamentales, fundaciones de beneficencia o instituciones académicas no necesitan ser reveladas. Por ejemplo, si una agencia del gobierno patrocinó un estudio en el que usted ha estado involucrado y los fármacos fueron proporcionados por una compañía farmacéutica, sólo es necesario listar la compañía farmacéutica.

#### 4. Propiedad intelectual

En esta sección se le pregunta sobre las patentes y derechos de autor, ya sea que estén pendientes, emitidas con licencia y/o recepción de las regalías.

#### 5. Relaciones no mencionadas anteriormente

Utilice esta sección para informar de otras relaciones o actividades que los lectores podían percibir, apreciar que pudieran haber influenciado el trabajo presentado.

#### Definiciones

**Entidad:** agencia gubernamental, fundación, patrocinador comercial, institución académica, etc.

**Beca:** una beca de una entidad, por lo general [aunque no siempre] pagada a su organización.

**Honorarios personales:** dinero pagado a usted por los servicios prestados en general, honorarios, regalías u honorarios por consultoría, conferencias, oficinas de oradores, el testimonio de experto s, empleo u otras afiliaciones, apoyo no financiero: Los ejemplos incluyen fármacos/equipo suministrado por la entidad, viajes pagados por la entidad, asistencia en redacción, apoyo administrativo, etc.

**Otros:** todo lo no cubierto por los tres anteriores.

**Pendiente:** la patente ha sido presentada, pero no se publicó.

**Fecha de emisión:** la patente ha sido expedida por el organismo.

**Aprobación:** la patente ha sido licenciada a una entidad, ya sea ganando o no regalías.

**Regalías:** los fondos están llegando a usted o su institución debido a su patente.



## FORMULARIO

### Sección 1. Información de identificación

1. Nombre

2. Apellido

3. Fecha

---

4. ¿Es el autor de correspondencia?

\_\_\_\_ Sí \_\_\_\_ No

5. Título del manuscrito

---

6. Número de identificación del Manuscrito (si lo conoce)

### Sección 2. Consideraciones sobre el trabajo para publicación

¿Usted o su institución en cualquier momento recibe el pago o servicios de un tercero (el gobierno, fundación privada comercial, etc.) para cualquier aspecto de la obra presentada (incluyendo, pero no limitándose a, subvenciones, consejo regulador de información, el diseño del estudio, preparación del manuscrito, análisis estadísticos, etc.)?

¿Hay algún conflicto de interés relevante?

\_\_\_\_ Sí \_\_\_\_ No

### Sección 3. Actividades financieras pertinentes fuera del trabajo presentado

Coloque una marca en la casilla correspondiente para indicar si tiene relaciones financieras (independientemente del monto) con entidades como se describe en las instrucciones. Utilice una línea para cada entidad; agregar tantas líneas como sea necesario. Debe reportar las relaciones que estaban **presentes durante los 36 meses anteriores a la publicación.**

¿Hay algún conflicto de interés relevante?

\_\_\_\_ Sí \_\_\_\_ No

---

---

---

#### Sección 4. Propiedad intelectual - patentes y copyright

¿Tiene alguna patente, ya sea planeada, pendiente o emitida, muy relevante para el trabajo?

\_\_\_\_ Sí \_\_\_\_ No

#### Sección 5. Relaciones mencionadas anteriormente

¿Existen otras relaciones o actividades que los lectores podrían percibir como influencia o que dan la apariencia de que podrían influenciar lo que escribió en el trabajo presentado?

\_\_\_\_ Sí, las siguientes relaciones/condiciones/circunstancias están presentes (explique más abajo):

---

---

---

\_\_\_\_ No hay relaciones/condiciones/circunstancias que presenten un potencial conflicto de intereses.

En el momento de la aceptación de manuscritos, la revista pedirá a los autores confirmar y, si es necesario, actualizar sus declaraciones de situación. En ocasiones se puede pedir a los autores revelar más información acerca de las relaciones reportadas.



# CARTA DE SESIÓN DE DERECHOS DE AUTOR

Los abajo firmantes estamos conformes con lo mencionado en los incisos previos, como en el tipo de crédito asignado en este artículo:

• TÍTULO DEL ARTÍCULO: \_\_\_\_\_

\_\_\_\_\_

• NOMBRE COMPLETO DEL AUTOR O AUTORES: \_\_\_\_\_

\_\_\_\_\_

\_\_\_\_\_

• LOS AUTORES ASEGURAN QUE SE TRATA DE UN TRABAJO ORIGINAL, QUE NO HA SIDO PREVIAMENTE PUBLICADO NI ENVIADO PARA SU PUBLICACIÓN A OTRA REVISTA. MANIFIESTAN QUE NO EXISTE CONFLICTO DE INTERESES CON OTRAS INSTANCIAS PÚBLICAS O PRIVADAS.

• LOS AUTORES ESTÁN DE ACUERDO EN QUE SU TEXTO SEA CORREGIDO DE ACUERDO CON EL CRITERIO DEL EDITOR Y EN CEDER SUS DERECHOS DE PUBLICACIÓN A LA REVISTA PATOLOGÍA REVISTA LATINOAMERICANA.

• NOMBRE Y FIRMA DE TODOS LOS AUTORES: NOMBRE Y FIRMA

_____	_____	_____
_____	_____	_____
_____	_____	_____
_____	_____	_____

• VISTO BUENO (NOMBRE Y FIRMA) DE AUTORIZACIÓN DE LA INSTITUCIÓN DONDE SE REALIZÓ EL TRABAJO:

NOMBRE Y FIRMA

_____	_____	_____
_____	_____	_____
_____	_____	_____

LUGAR: \_\_\_\_\_ FECHA: \_\_\_\_\_

## NOTA IMPORTANTE

Los autores deben estar de acuerdo en que los artículos aceptados para publicación serán objeto de una revisión editorial (syntaxis y ortografía) para adaptarlos al estilo propio de la revista, descrito en las Instrucciones para los autores.

Una vez que reciba la comunicación de "artículo aceptado" su contenido no podrá ser corregido ni retirado. Si algún inconveniente hubiere, el mismo deberá aclararse en la correspondiente sección de cartas al editor en la edición inmediata siguiente al envío de la carta.